

ТАКТИКА ВРАЧА СТОМАТОЛОГА ПРИ ОБНАРУЖЕНИИ ОПУХОЛИ СОПР

Кемеровский Государственный Медицинский
Университет

Кафедра дерматовенерологии

Челядинова С.Е., Кляйн Е.А. Группа 1535

Научный руководитель: Маруев М.Б.

АКТУАЛЬНОСТЬ

- В общей структуре злокачественных опухолевых заболеваний, злокачественные опухоли, локализующиеся в области органов головы и шеи, составляют около 20%.
- Неэпителиальные опухоли области головы и шеи составляют около 18% от общего количества опухолей головы и шеи, т.е. около 4% от общего числа опухолей.
- В 97% случаев злокачественные опухоли слизистой оболочки полости рта представлены плоскоклеточным раком, реже – аденокарциномой и саркомами.

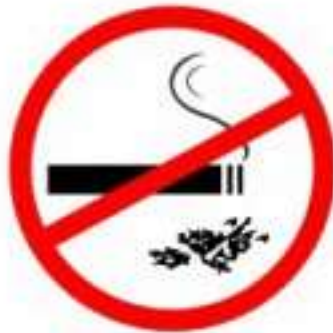Цель исследования

Составить графический алгоритм диагностики опухолевых заболеваний СОПР и врачебной тактики.




Этиология и патогенез

- Вредные привычки (курение, жевание различных смесей, употребление алкоголя)



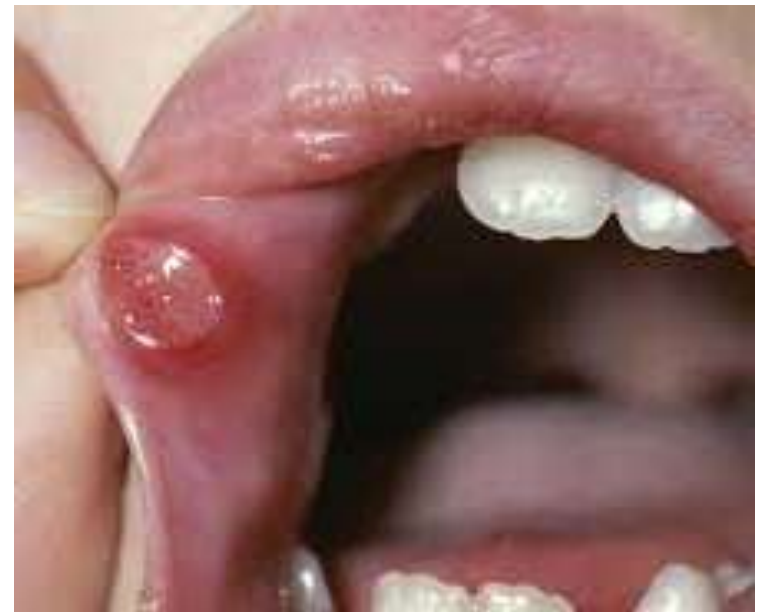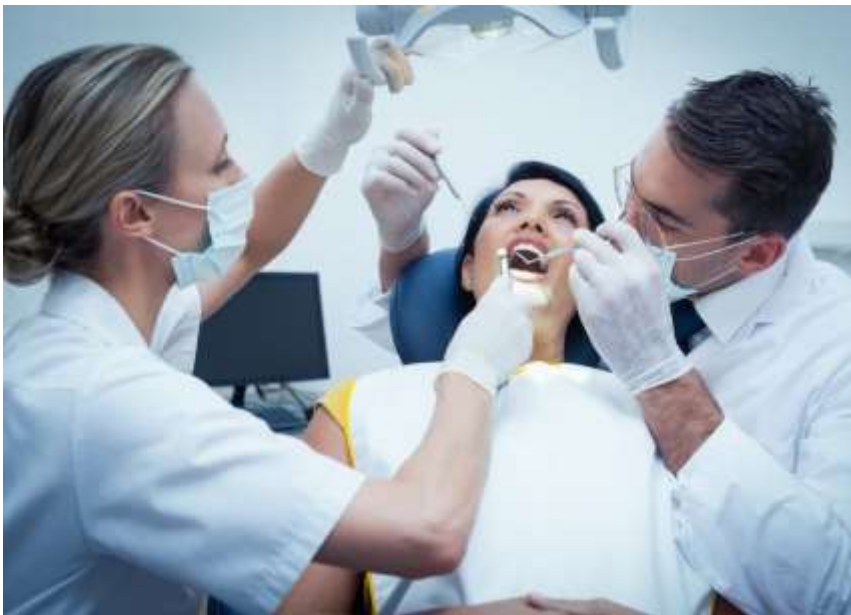Этиология и патогенез

- Производственные вредности



Этиология и патогенез

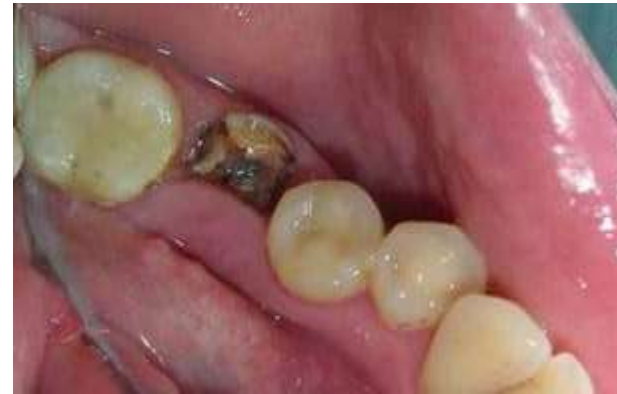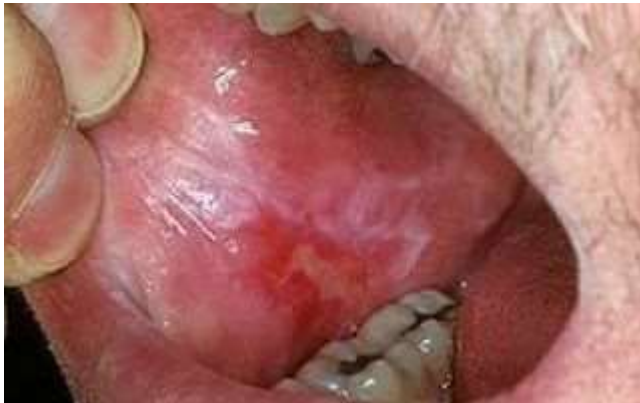- Хроническая инфекция в полости рта



Рак слизистой оболочки полости рта / Ассоциация онкологов России; Российское общество специалистов по опухолям головы и шеи; Российское общество клинической онкологии.: Министерство здравоохранения Российской Федерации, 2018. – 6с.

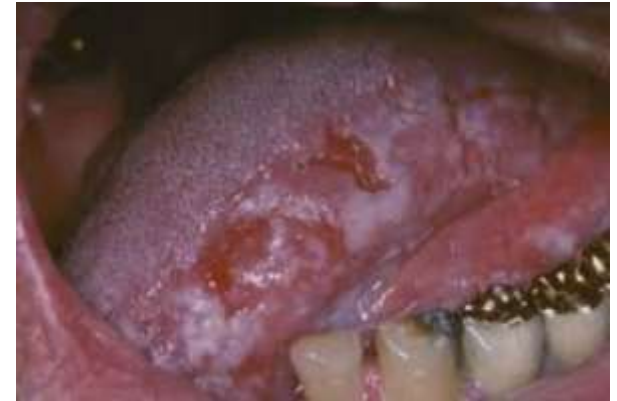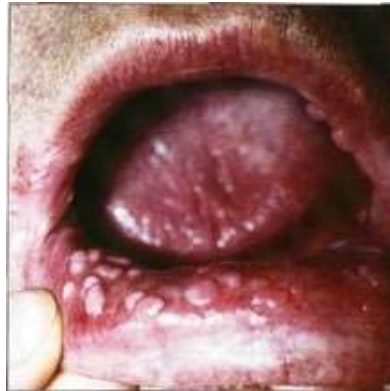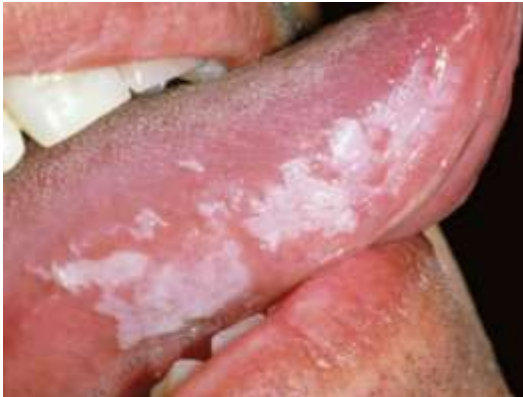Этиология и патогенез

- Хроническая травматизация слизистой оболочки полости рта (разрушенными зубами и их корнями, некачественно изготовленными протезами);



Этиология и патогенез

Предопухолевые процессы (веррукозная лейкоплакия, папилломатоз, лейкокератоз)



Рак слизистой оболочки полости рта / Ассоциация онкологов России; Российское общество специалистов по опухолям головы и шеи; Российское общество клинической онкологии.: Министерство здравоохранения Российской Федерации, 2018. – 6с.

Тактика врача стоматолога при обнаружении опухоли СОПР

Жалобы и анамнез

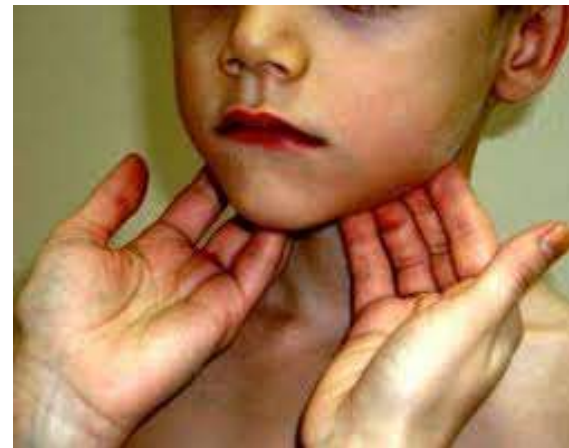Рекомендуется тщательный сбор жалоб и анамнеза у пациента с целью выявления факторов, которые могут повлиять на выбор тактики лечения.



Тактика врача стоматолога при обнаружении опухоли СОПР

Физикальное обследование

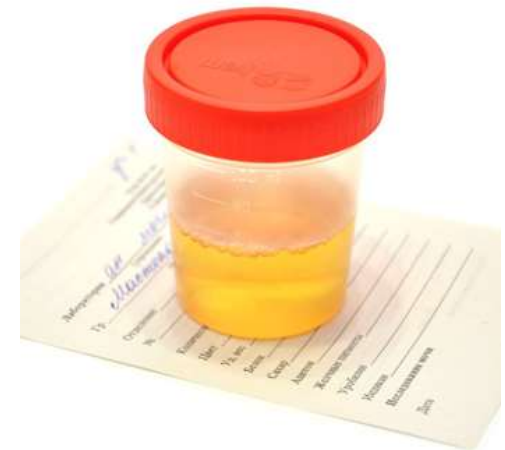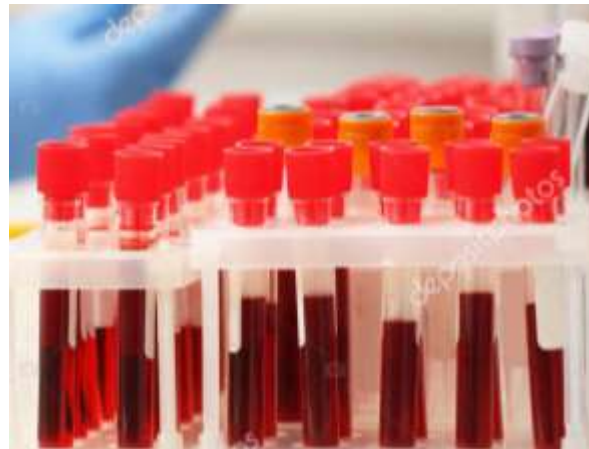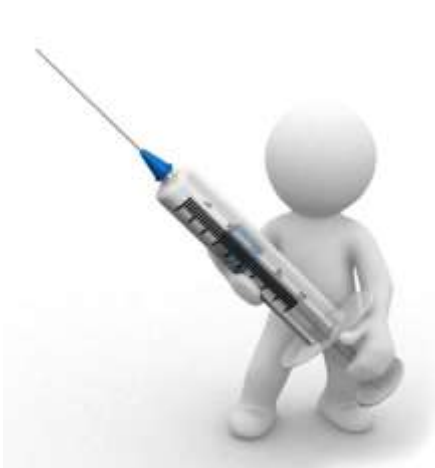Рекомендуется тщательный физикальный осмотр, включающий осмотр и пальпацию (бимануальную) очага поражения и регионарных л/у.



Тактика врача стоматолога при обнаружении опухоли СОПР

Лабораторная диагностика

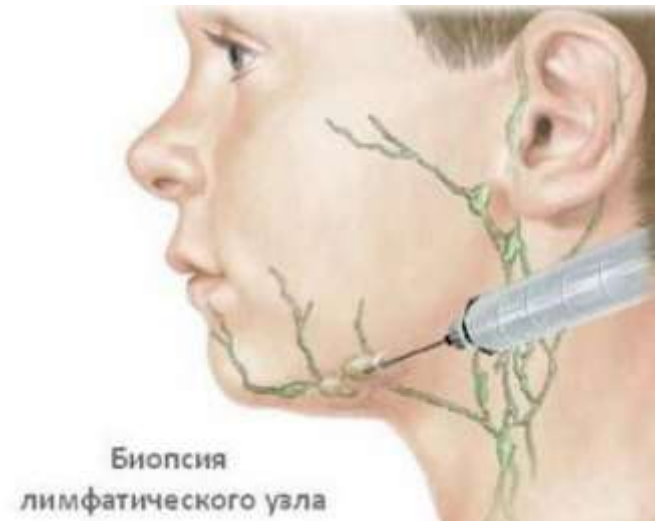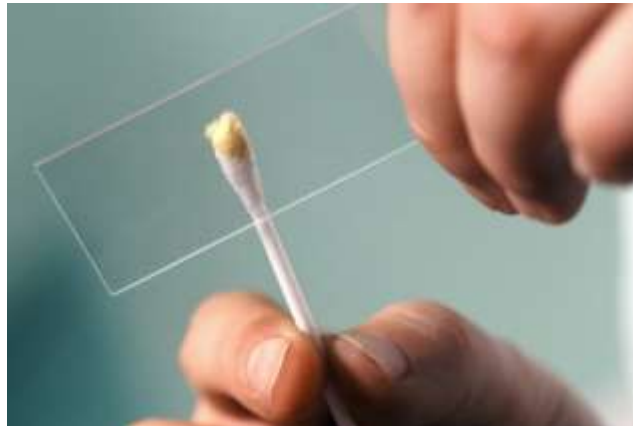Рекомендуется выполнять: развернутые клинический и биохимический анализы крови, исследование свёртывающей системы крови, анализ мочи.



Тактика врача стоматолога при обнаружении опухоли СОПР

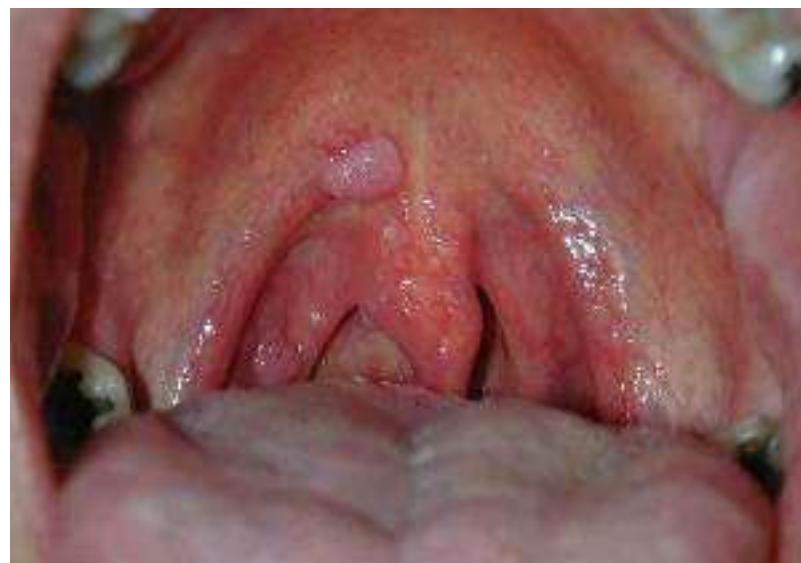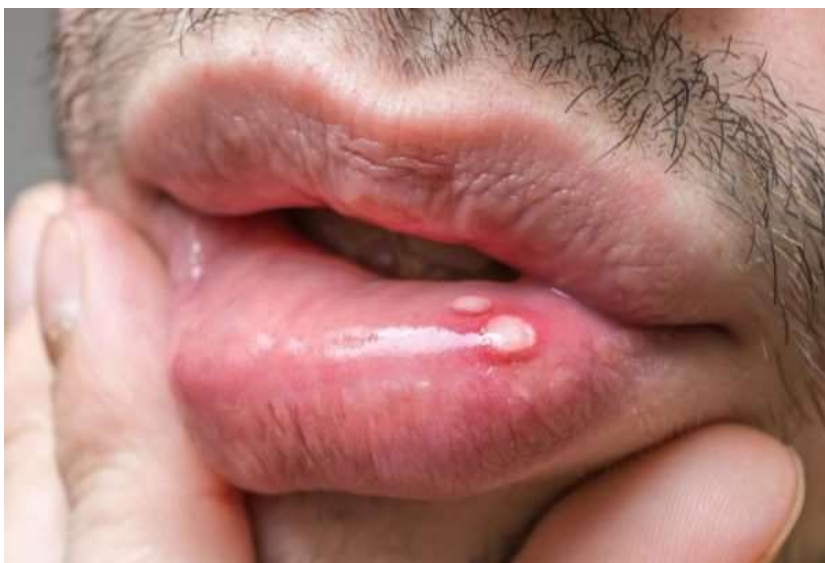Лабораторная диагностика

Рекомендуется взятие мазков-отпечатков, биоптатов или соскоба с поверхности эрозий, изъязвлений, трещин на слизистой полости рта, пунктатов увеличенных шейных л/у для цитологического исследования.



Доброкачественные опухоли СОПР

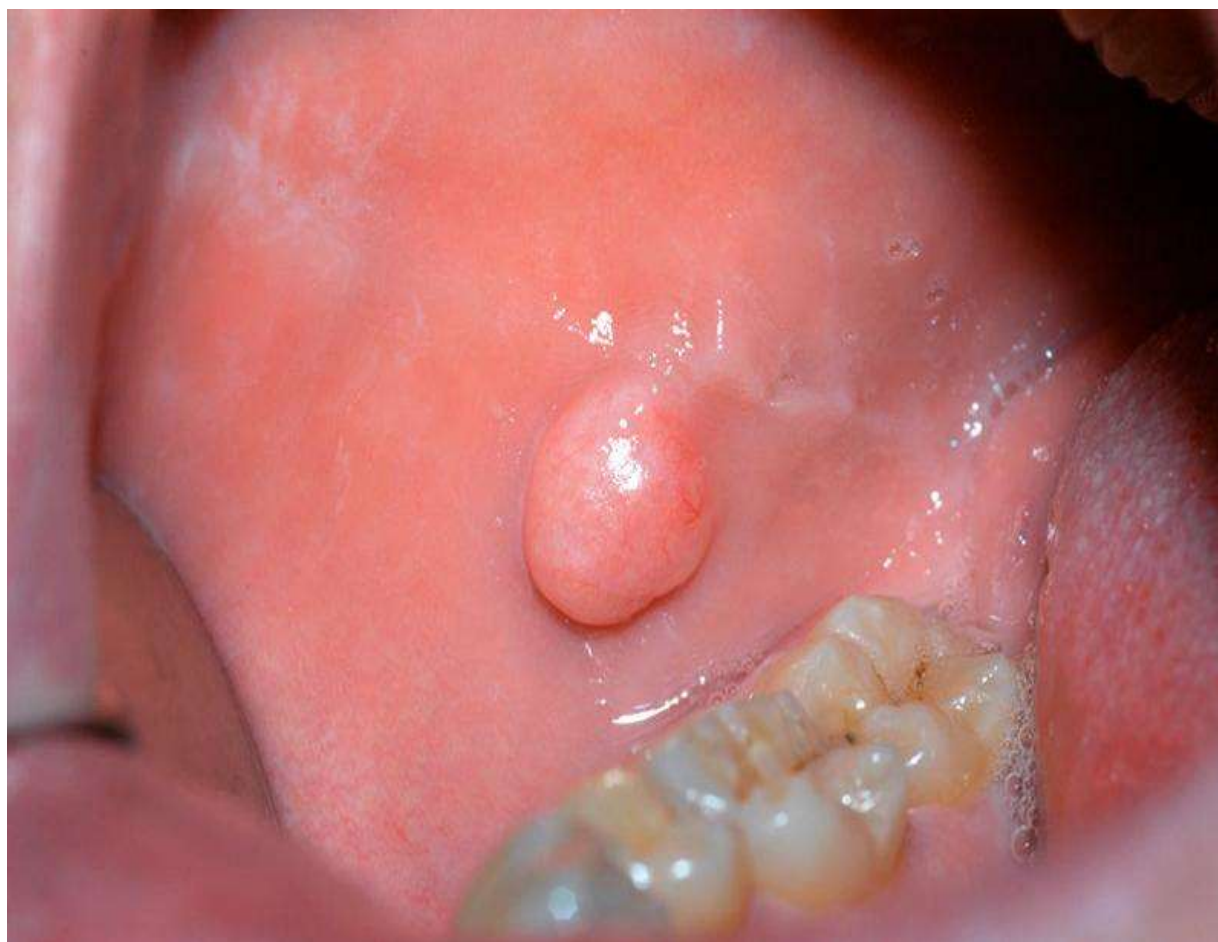Папиллома



Доброкачественные опухоли

СОПР

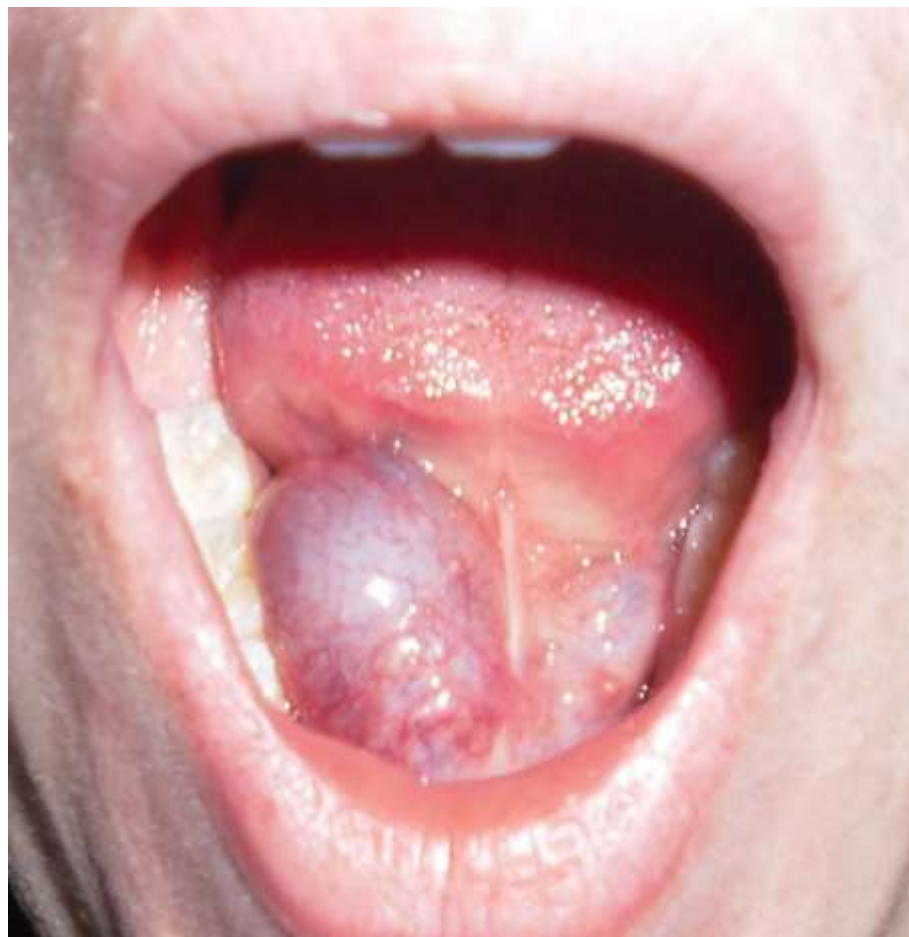Фиброма



Доброкачественные опухоли

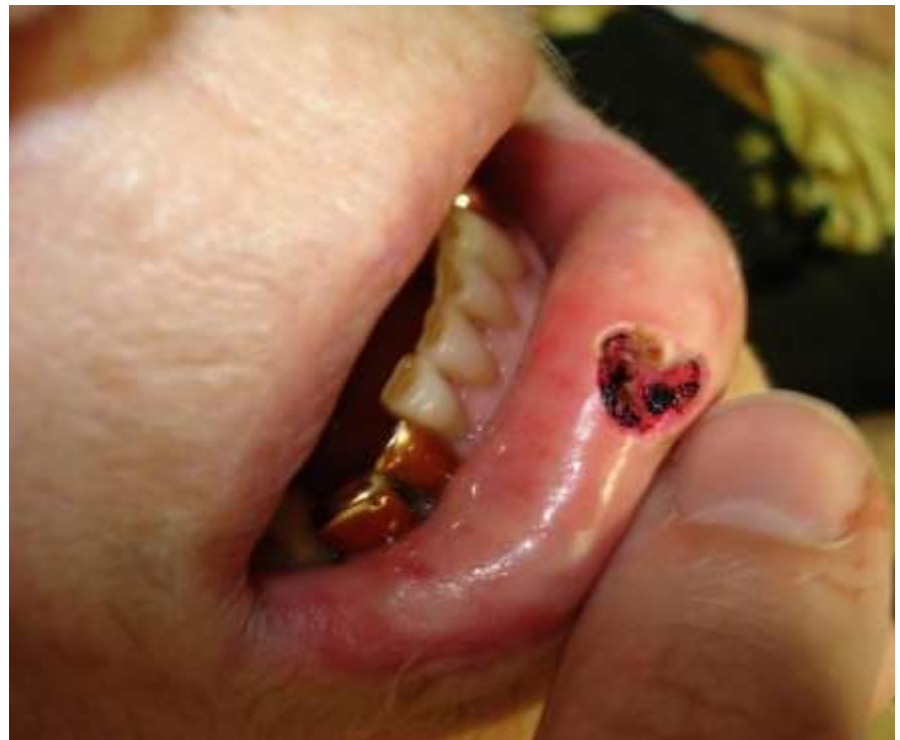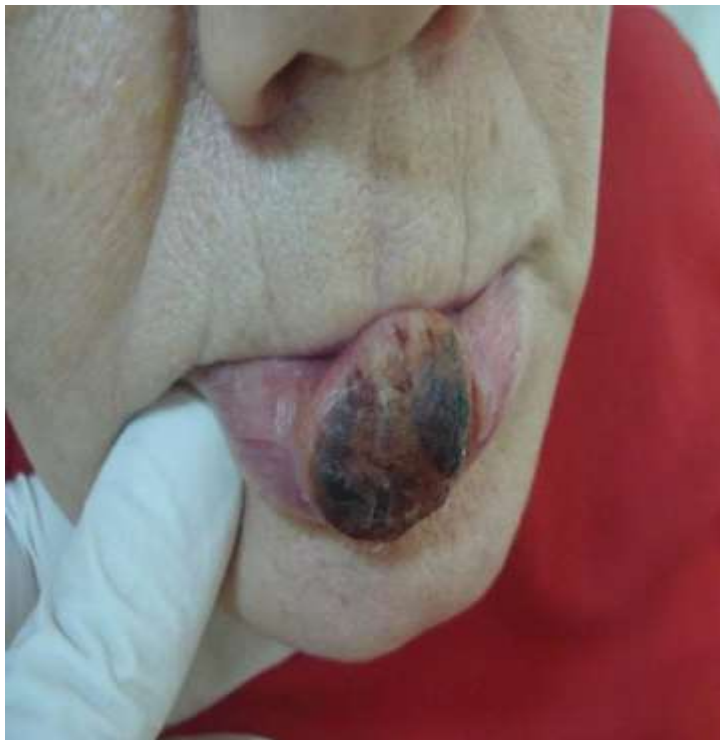СОПР

Гемангиома



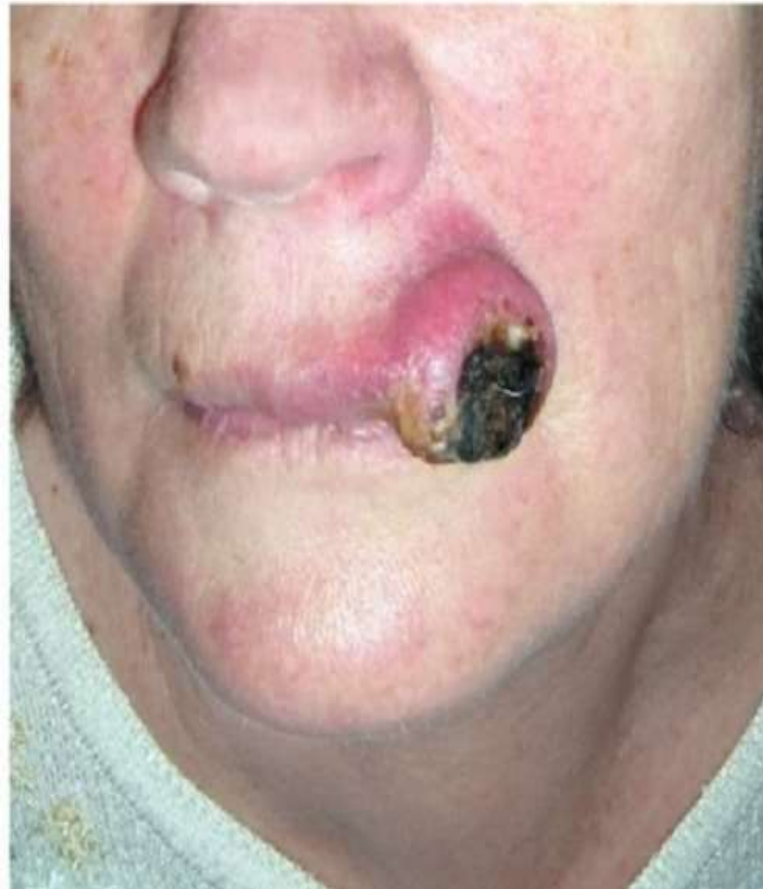Злокачественные опухоли СОПР

Плоскоклеточный рак нижней губы



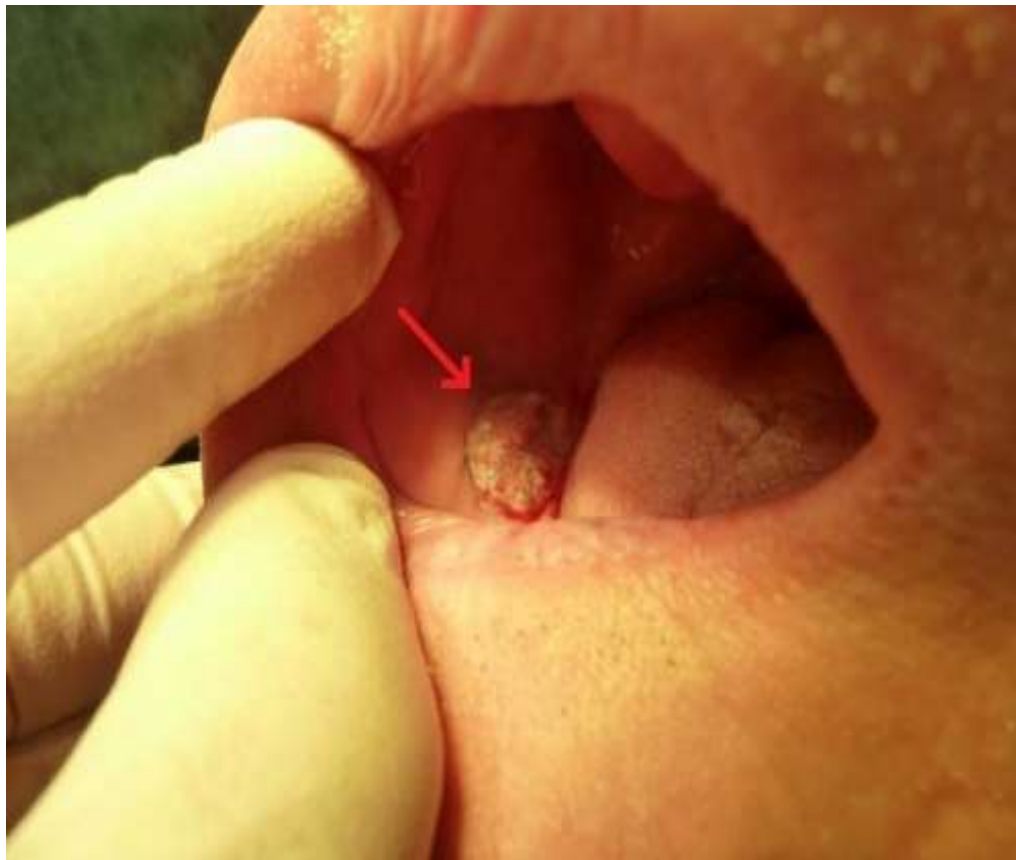Злокачественные опухоли СОПР

Плоскоклеточный рак красной каймы губ



Злокачественные опухоли СОПР

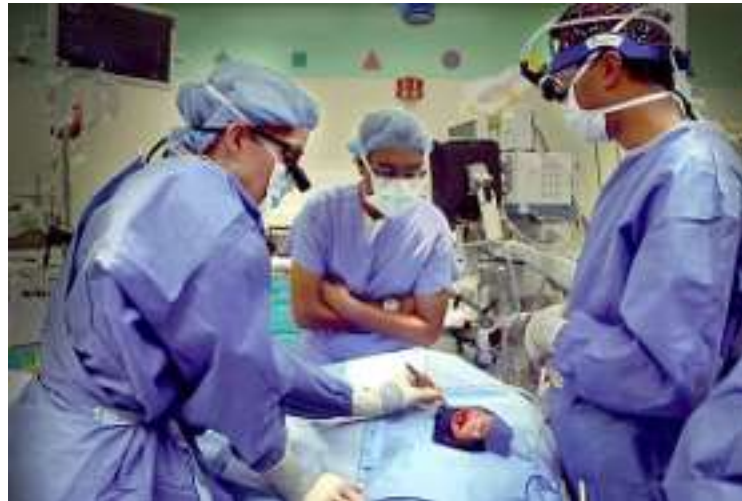Плоскоклеточный рак полости рта



Тактика врача стоматолога при обнаружении опухоли СОПР

Лечение

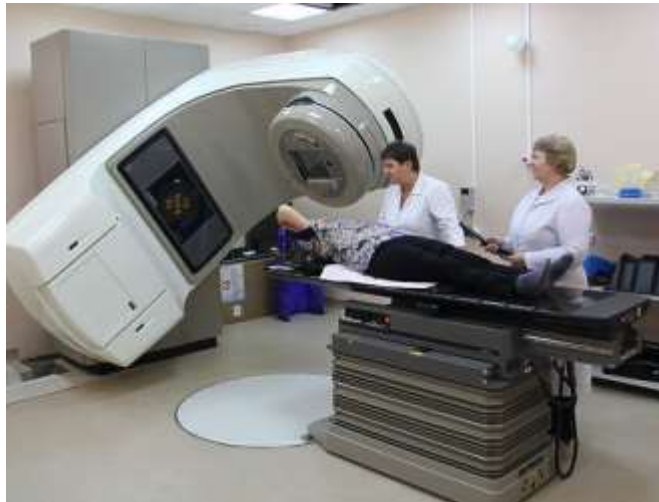Рекомендуется рассматривать хирургическое вмешательство как основной метод радикального лечения больных раком полости рта.



Тактика врача стоматолога при обнаружении опухоли СОПР

Лечение

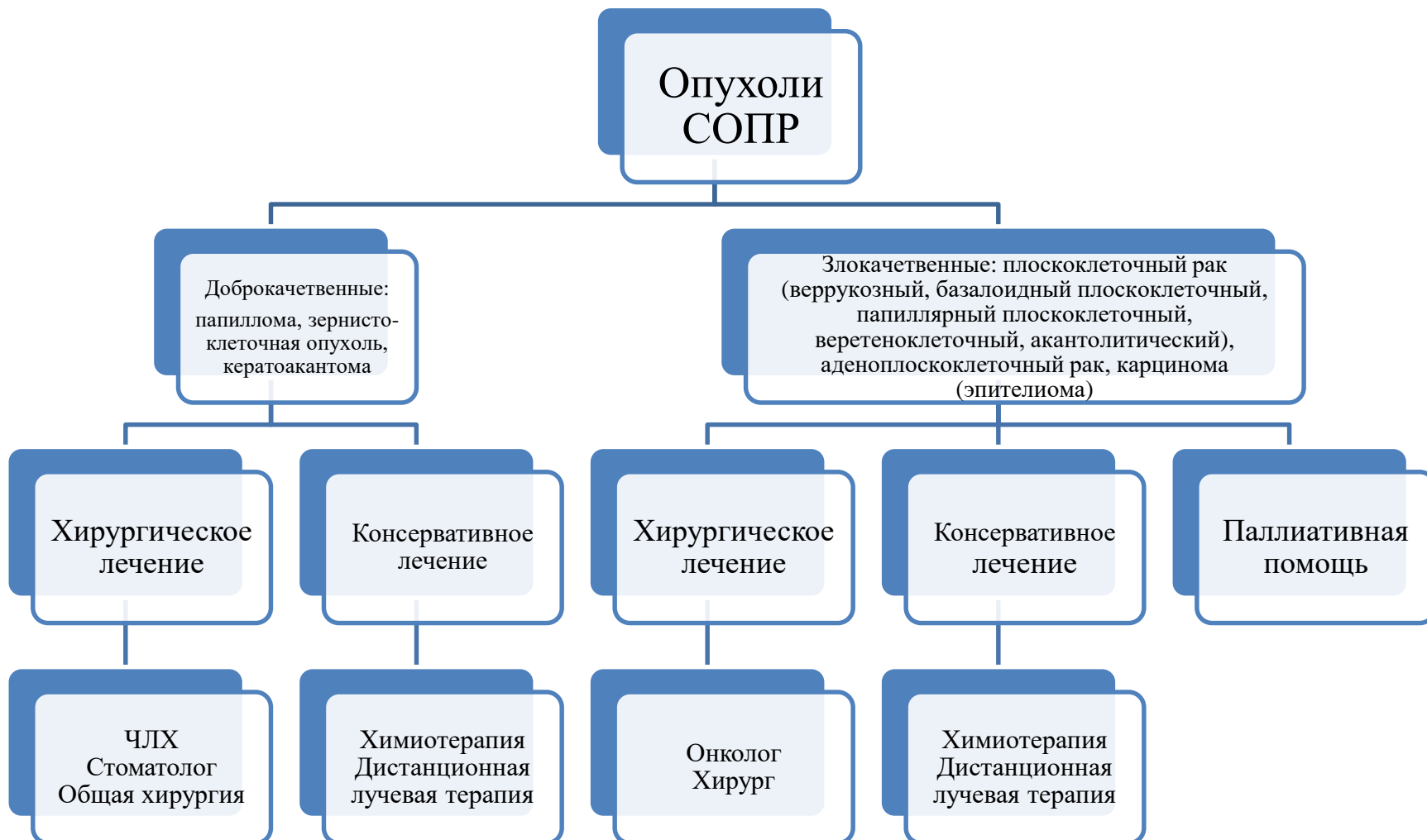Рекомендуется решать вопрос о лучевой/химиолучевой терапии в зависимости от результатов морфологического исследования удаленных тканей.



Вывод

Проанализировав стандарты рекомендованной помощи при обнаружении опухолей СОПР, нами был составлен графический алгоритм диагностики опухолевых заболеваний СОПР и врачебной тактики.

Графический алгоритм диагностики опухолевых заболеваний СОПР и врачебной тактики



**Спасибо за
внимание!**

